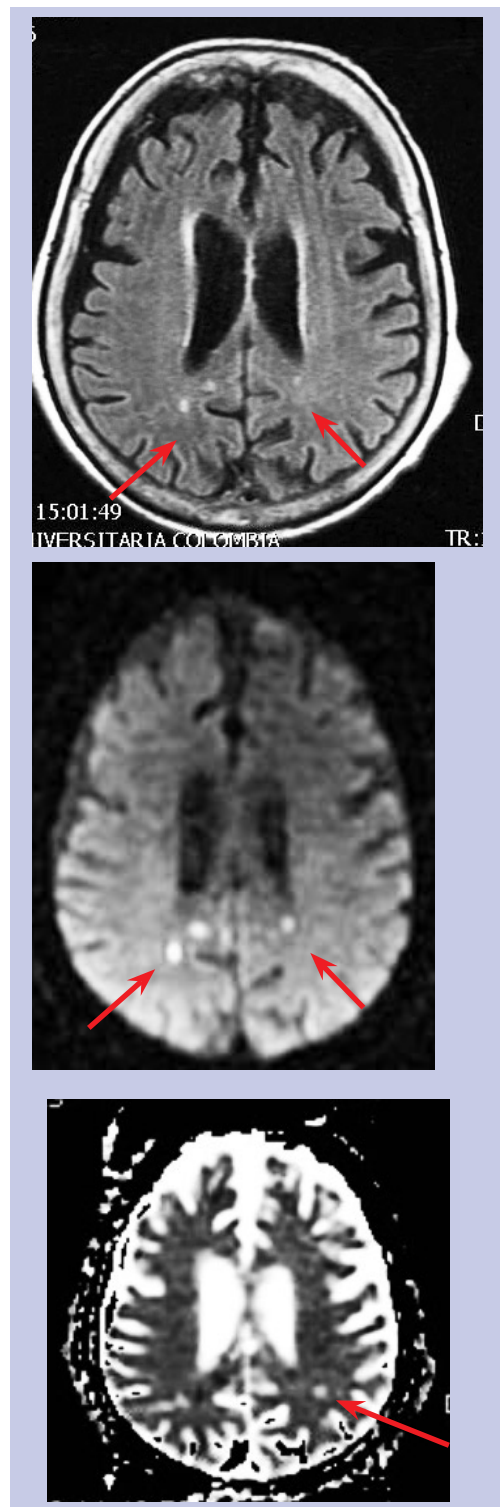


Imagen de interés

Por: Dra. Nohora Eugenia Castaño Restrepo.

Paciente de sexo femenino de 85 años de edad en tratamiento por infección urinaria. Sus familiares la llevan al servicio de urgencia por cambios en el nivel de conciencia. Los paraclínicos de ingreso demostraron sepsis de origen urinario. Imágenes de resonancia. Secuencia para atenuación de líquidos y difusión. En las secuencias FLAIR se observan imágenes puntiformes, hiperintensas en la sustancia blanca. Estas mismas imágenes demuestran cambios por restricción en las secuencias con difusión (flechas).

Diagnostico: émbolos sépticos



Recibido: 08/05/08. Revisado: 08/05/08. Aceptado: 08/05/08.

Nohora Eugenia Castaño Restrepo. Médica radióloga. Clínica universitaria Colombia. Organización Sanitas Internacional.

Correspondencia: desde Londres@hotmail.com

Imagen de interés