

Potenciales evocados en dos casos de esquizencefalia de borde abierto

Evoked potentials in two cases of open-lip schizencephaly

Lukas Tamayo-Orrego, Óscar H. Moscoso Ariza, Francia Restrepo

RESUMEN

La esquizencefalia es una malformación cerebral producida por un trastorno en la migración neuronal. Se caracteriza por una hendidura que compromete todo el espesor del pálido, desde la superficie pial hasta el sistema ventricular. Cuando los bordes de corteza alrededor de la hendidura están en contacto la esquizencefalia es de labio cerrado, pero cuando los bordes están separados la lesión se denomina de labio abierto. Las manifestaciones clínicas más frecuentes son: retraso psicomotor, déficit motor y epilepsia.

Se presentan dos pacientes con esquizencefalia de labio abierto, uno unilateral y otro bilateral, a los que se les realizaron estudios de potenciales evocados auditivos, visuales, cognitivos y somatosensoriales. Estos estudios permitieron obtener correlaciones clínicas e imagenológicas. Cada caso presentó un patrón específico en los potenciales evocados somatosensoriales, los que pueden confirmar la sospecha de malformaciones hemisféricas. Por el contrario, los potenciales evocados cognitivos, visuales y auditivos son inespecíficos a para diferenciar los tipos de esquizencefalia.

PALABRAS CLAVES. Potenciales evocados, Potenciales evocados somatosensoriales.

(Lukas Tamayo-Orrego, Óscar H. Moscoso Ariza, Francia Restrepo. Potenciales evocados en dos casos de esquizencefalia de borde abierto. Acta Neurol Colomb 2010;26:155-160).

SUMMARY

Schizencephaly is a brain malformation caused by an abnormality of neuronal migration. It is characterized by a cleft spanning the pallium from the pial surface to the ventricular system that is lined by cortical gray matter. If the edges of the cortex around the cleft are in contact with each other, the lesion is named closed-lip schizencephaly; when the cleft borders are not in contact, the lesion is termed open-lip schizencephaly and the cleft is filled with cerebrospinal fluid. The most frequent clinical manifestations of the disease are psychomotor delay, motor impairment and epilepsy. This is a report of two cases of patients with diagnosis of open-lip schizencephaly, the first one unilateral and the second one bilateral. Various studies of evoked potentials (ERP) by different sensory modalities were done, correlations between clinical data, ERP and brain images were obtained too. Each case presented one specific pattern in the somatosensory evoked potentials that can be used to suspect haemispheric malformations. Auditory and visual evoked potentials were not useful to discriminate between different types of schizencephaly.

KEY WORDS. Schizencephaly, evoked potentials, brain.

(Lukas Tamayo-Orrego, Óscar H. Moscoso Ariza, Francia Restrepo. Evoked potentials in two cases of open-lip schizencephaly. Acta Neurol Colomb 2010;26:155-160).

Recibido: 16/04/10. Revisado: 01/06/10. Aceptado: 16/06/10.

Lukas Tamayo-Orrego, MD. Docente Departamento de Ciencias Básicas Biológicas, Universidad Autónoma de Manizales. Óscar H. Moscoso Ariza, PhD. Coordinador Grupo de Neuroaprendizaje, Universidad Autónoma de Manizales. Francia Restrepo, MD, PhD. Jefe Laboratorio de Neurofisiología, Universidad Autónoma de Manizales.

Correo electrónico: lukastamayo@gmail.com

INTRODUCCIÓN

La esquizencefalia es una anomalía estructural congénita del encéfalo caracterizada por una hendidura que compromete todo el espesor del hemisferio cerebral desde la superficie pial hasta el ventrículo lateral y cuyos bordes se encuentran cubiertos por sustancia gris (1). Existen dos variantes morfológicas:

Esquizencefalia tipo I, o de bordes cerrados: los bordes de la hendidura están en contacto; también es llamada esquizencefalia de labio cerrado.

Esquizencefalia tipo II, o de bordes abiertos: los bordes de la hendidura están separados y, por tanto, hay mayor pérdida de masa hemisférica con respecto a la tipo I; las hendiduras pueden clasificarse como pequeñas, medianas o grandes.

Las esquizencefalías pueden clasificarse también en unilaterales y bilaterales (2). Hasta 50% de los casos presentan además polimicrogria (1), hecho que señala una alteración tanto en la migración neuroblástica como en la organización cortical durante el desarrollo. En ocasiones la esquizencefalia de labio abierto se asocia a agenesia del *septum pellucidum*, del cuerpo caloso, o a displasia septoóptica (1, 2).

La prevalencia es de aproximadamente 1,54 en 100.000 habitantes (3). La etiología es incierta, aunque se han asociado varios factores, tanto ambientales como genéticos. Entre los primeros se encuentran la infección *in utero* por citomegalovirus, exposición a toxinas, alteraciones en la perfusión cerebral fetal, o complicación de una amniocentesis. Se han encontrado asociaciones con mutaciones del gen homeótico EMX2 (4), implicado en la migración neuroblástica y en la especificación topográfica del encéfalo rostral; no obstante, esta mutación no ha sido hallada en otras series de pacientes (1) ni ha sido respaldada por modelos animales. Por tanto, las mutaciones del gen EMX2 pueden más bien estar restringidas a unos pocos casos, lo que hace de la patogénesis de esta malformación un desafío (5). Es importante tener en cuenta que la esquizencefalia es un trastorno del desarrollo encefálico producido en períodos embrionarios precoces y no se debe a un proceso destructivo cortical (encefaloclástico), como la porencefalia (6), que se diferencia además de la esquizencefalia en que la hendidura no se encuentra recubierta por sustancia gris (7).

Las manifestaciones clínicas más frecuentes, aunque dependen de la localización y extensión de la malformación, son déficit motor contralateral, alteraciones en el desarrollo del lenguaje y epilepsia (5). Las manifestaciones motoras oscilan desde hemiparesia leve hasta espástica. En esquizencefalías bilaterales la regla es la cuadriparesia, aunque puede presentarse en algunos casos unilaterales severos. En todos los casos graves los pacientes presentan retraso psicomotor o mental profundo (1). Mientras que el déficit motor se correlaciona con el tipo morfológico de esquizencefalia, no sucede lo mismo con la epilepsia (8). Otras manifestaciones clínicas son las alteraciones visuales y la microcefalia, que acompañan respectivamente el 20% y el 10% de los pacientes con esquizencefalia (9).

A continuación se reportan los resultados de varios estudios de potenciales evocados en dos pacientes con esquizencefalia de labio abierto y su correlación clínica e imagenológica.

INFORME DE CASOS

Caso 1

Paciente masculino de 6 años traído a consulta por retardo psicomotor global, con antecedentes de cierre prematuro de fontanelas, perímetro cefálico disminuido y aumento del tono muscular (manos cerradas permanentemente). Estos hallazgos motivaron la realización de una tomografía axial computarizada (TAC) que mostró esquizencefalia de labio abierto derecha (Figura 1). Se evidenció actividad paroxística epileptiforme derecha en un electroencefalograma realizado por presentar el paciente episodios compatibles con espasmo del sollozo.

Nunca hubo control prenatal, la madre del paciente consumió varias sustancias psicoactivas durante el embarazo. El paciente ha presentado retraso en todas las metas del neurodesarrollo y al examen físico presentaba cuadriparesia espástica; no tenía control de esfínteres, no se sostenía sentado, se arrastraba en prono y no masticaba. Adicionalmente, había presentado otitis a repetición, un episodio de bronconeumonía, otro de bronquiolitis y luxación de cadera izquierda detectada tardíamente. Dos familiares del paciente en segundo grado sufren esclerosis tuberosa.

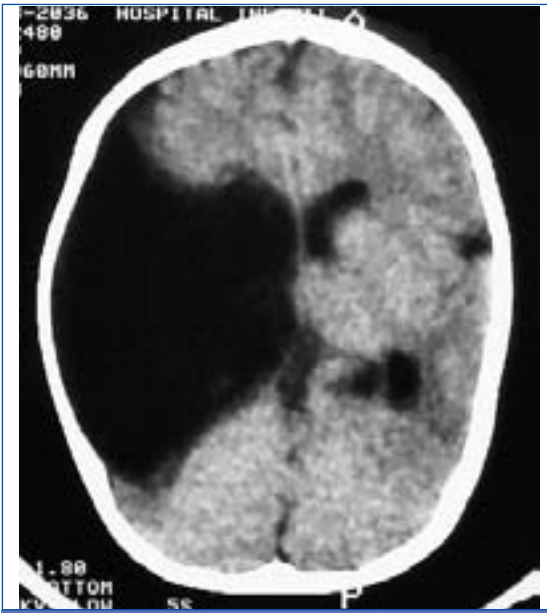


FIGURA 1.

TOMOGRAFÍA AXIAL COMPUTARIZADA DEL PACIENTE DEL PRIMER CASO QUE MUESTRA ESQUIZENCEFALIA DE BORDE ABIERTO DERECHA SEVERA. SE PUEDE APRECIAR LA HENDIDURA QUE COMUNICA EL VENTRÍCULO LATERAL HASTA LA SUPERFICIE CORTICAL CASI EN TODOS LOS CORTES; NO HAY AGENESIA DEL SEPTUM PELLUCIDUM. EN EL HEMISFERIO IZQUIERDO SE OBSERVA HIPOCEFALIA CON COLPOCEFALIA.

Caso 2

Paciente de 15 meses de edad. En la segunda semana de vida presentó una crisis convulsiva no especificada, razón por la cual le realizaron una TAC en la cual se definió el diagnóstico de esquizencefalía de labio abierto bilateral. La exploración física evidenció microcefalia y retardo global en el desarrollo psicomotor. No hubo controles prenatales. El paciente nació por cesárea a los siete meses de gestación debido a ruptura prematura de membranas ovulares y pesó 2.900 gr; presentaba circular de cordón. Se le realizó una resonancia magnética (RM) al año de edad, que mostró agenesia del cuerpo caloso y del *septum pellucidum*, además de la esquizencefalía (Figura 2).

Se efectuaron estudios de potenciales evocados auditivos, visuales, somatosensoriales y cognitivos, con un equipo Cadwell Sierra Wave versión 9.0. En la Tabla 1 se resumen los hallazgos de las latencias.

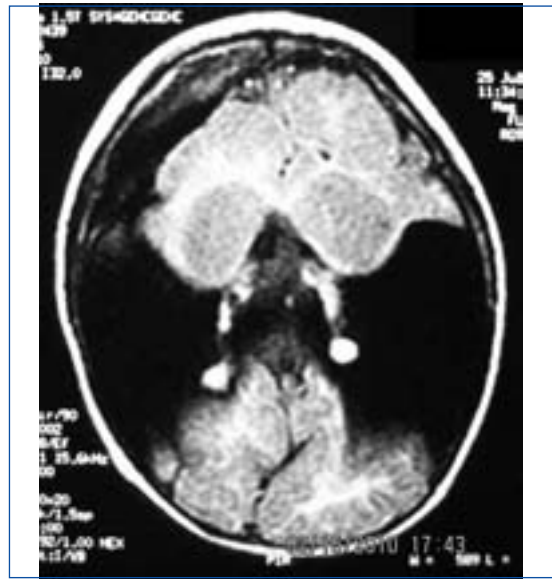

FIGURA 2.

RMN DEL PACIENTE DEL CASO 2 QUE MUESTRA ESQUIZENCEFALIA DE LABIO ABIERTO BILATERAL. LA HENDIDURA COMPROMETE LOS LÓBULOS FRONTALES, PARIETALES Y TEMPORALES. CONCOMITANTEMENTE, HAY AGENESIA DEL CUERPO CALOSO Y DEL SEPTUM PELLUCIDUM.

DISCUSIÓN

Se reportan los estudios de dos pacientes con esquizencefalía de labio abierto, uno unilateral y otro bilateral. En ambos, los principales hallazgos son retardo psicomotor severo, epilepsia y cuadriparesia espástica; este último signo está asociado a la esquizencefalía bilateral, siendo infrecuente en la malformación unilateral (5, 10). Sin embargo, la cuadriparesia en el primer caso se explica debido a que la hendidura unilateral es muy severa y se acompaña de pérdida de parénquima cerebral en el hemisferio contralateral. Sólo el primer paciente manifestó dilatación del sistema ventricular. El segundo paciente presentó microcefalia, agenesia del cuerpo caloso y del *septum pellucidum*. Mejía et al reportaron una incidencia de agenesia del septum pellucidum del 40%, malformaciones del cuerpo caloso en el 22,9% y microcefalia en 31,4% de los pacientes con esquizencefalía (10).

Con respecto a los potenciales evocados somatosensoriales (Figura 3) es interesante mencionar

TABLA 1. RESUMEN DE LOS VALORES DE LATENCIAS DE LOS POTENCIALES EVOCADOS AUDITIVOS (PEA), VISUALES (PEV), COGNITIVOS (P300) Y SOMATOSENSORIALES (PES) DE LOS DOS PACIENTES ESTUDIADOS. FP, FOSA POPLÍTEA. T12, VÉRTEBRA TORÁCICA 12. NR, RESPUESTA AUSENTE. LOS ELECTRODOS CORTICALES SE UBICARON SEGÚN EL SISTEMA INTERNACIONAL 10-20.

Potenciales evocados. Latencias (ms)					
		Caso 1		Caso 2	
		Izquierdo	Derecho	Izquierdo	Derecho
PEA	I	1,67	1,66	1,73	2,00
	II	2,47	2,47	3,52	3,31
	III	3,92	3,83	4,53	4,42
	IV	4,64	5,25	5,25	5,08
	V	5,53	5,92	5,89	6,14
PEV	P100 (Oz)	123,0	113,7	109,7	107,4
P300	Fz	540,6		400,0	
	Cz	540,6		404,7	
	Pz	532,8		490,6	
PES (Tibial)	FP	3,9		3,9	
	T12	13,5		11,6	
	N37	32,5	NR	NR	NR

que en el caso 2 no se encontró respuesta cortical (onda P37) en ninguno de los electrodos explorados (Cz, C3 y C4); por el contrario, en el caso 1 se halló una respuesta normal en el hemisferio cerebral conservado (electrodo C3) y no hubo respuesta en el lado de la lesión (electrodo C4). La ausencia de la respuesta refleja probablemente la ausencia del tejido encefálico encargado del procesamiento cortical del estímulo somatosensorial. Por tanto, los resultados de los potenciales somatosensoriales son coherentes con el cuadro clínico y con las imágenes cerebrales.

De hecho, se ha reportado en adultos la abolición de la respuesta cortical de los potenciales somatosensoriales en lesiones hemisféricas de tipo isquémico (11, 12). En este mismo sentido, el examen de potenciales evocados somatosensoriales podría ser útil para detectar otros tipos de lesiones cerebrales cuando se usan varios electrodos corticales, como se ha mostrado en este reporte. Así que debe tenerse en cuenta la posibilidad de encontrar estos hallazgos en los pacientes evaluados con dicha metodología.

La normalidad de los componentes visuales de latencia intermedia (P100 y N145) permite descartar malformaciones de la vía visual (13) como la displasia septoóptica, que en ocasiones acompaña la esquizencefalia. Los potenciales auditivos y visuales fueron normales en ambos pacientes, indicando integridad de la vía visual y del tallo cerebral, resultados coherentes con la baja frecuencia de alteraciones visuales y auditivas en esquizencefalia (9).

La latencia de la onda P300 se halló más prolongada en ambos casos que en niños normales de la misma edad (14); este hallazgo podría relacionarse más que con la malformación, con el retardo mental asociado, donde se aprecia prolongación de la latencia en la onda P300 (14, 15). No hubo diferencia en el componente P300 entre los dos pacientes, aunque ésta se registró únicamente con electrodos de línea media (Fz, Cz y Pz); por eso, este último indicador del estudio no arrojó información adicional relevante para diferenciar los casos expuestos.

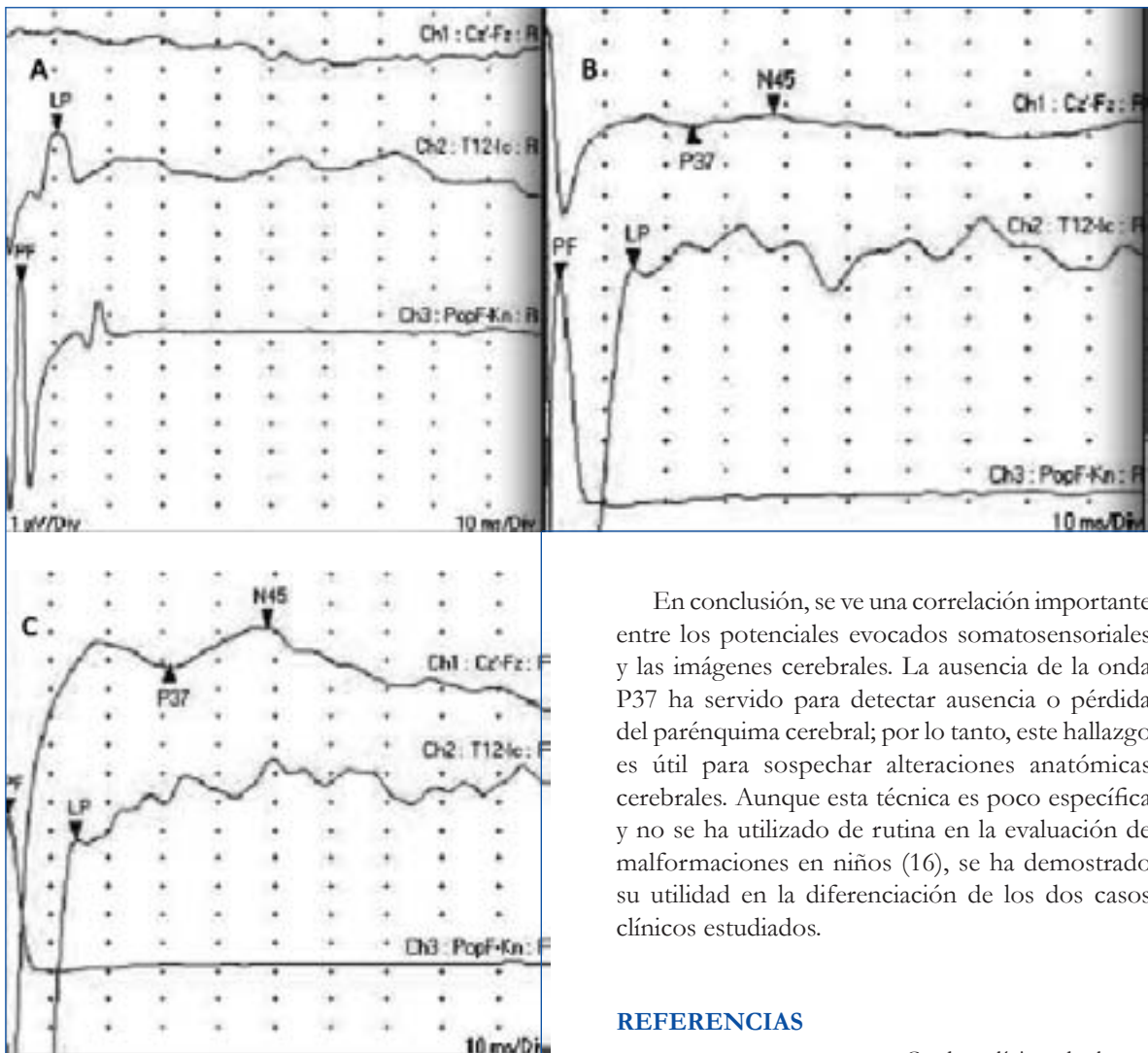


FIGURA 3.

POTENCIALES EVOCADOS SOMATOSENSORIALES DEL CASO 1 (PÁNELES B Y C) Y DEL CASO 2 (PANEL A). NÓTESE EL POTENCIAL CAPTADO EN LA FOSA POPLÍTEA (CANAL 3) Y EN LA VÉRTEBRA T12 (CANAL 2), DE IGUALES CARACTERÍSTICAS EN LOS DOS PACIENTES. SIN EMBARGO, LA ONDA P37 NO ESTÁ PRESENTE EN EL CASO 2 (A) EN NINGUNO DE LOS ELECTRODOS EXPLORADOS (Cz, C3 Y C4), HALLAZGO COHERENTE CON LA LESIÓN BILATERAL DEL PACIENTE. EN EL PACIENTE DEL CASO 1 LA ONDA P37 FUE NORMAL EN EL REGISTRO IZQUIERDO (PANEL C, ELECTRODO C3) Y NO HUBO RESPUESTA EN EL LADO DERECHO (PANEL B, ELECTRODO C4). ESTOS HALLAZGOS SE CORRELACIONAN MUY BIEN CON LA LESIÓN DEL PACIENTE. LAS LATENCIAS DE TODAS LAS ONDAS SON NORMALES PARA LA EDAD EN LOS DOS PACIENTES, ES DECIR, MÁS CORTAS QUE EN EL ADULTO. LA LATENCIA DE P37 ES DE 32,5 MS, MIENTRAS QUE LA N8 (FOSA POPLÍTEA) TIENE 3,7 MS DE LATENCIA.

En conclusión, se ve una correlación importante entre los potenciales evocados somatosensoriales y las imágenes cerebrales. La ausencia de la onda P37 ha servido para detectar ausencia o pérdida del parénquima cerebral; por lo tanto, este hallazgo es útil para sospechar alteraciones anatómicas cerebrales. Aunque esta técnica es poco específica y no se ha utilizado de rutina en la evaluación de malformaciones en niños (16), se ha demostrado su utilidad en la diferenciación de los dos casos clínicos estudiados.

REFERENCIAS

1. FLORES-DINORIN L. Cuadro clínico de los trastornos de la migración neuroblástica. *Rev Neurol.* 1999; 28: 990-996.
2. CARRIZOSA J, CORNEJO W, MEJÍA L, GÓMEZ JC. Esquizencefalia: un trastorno de la migración neuronal. *Iatreia* 2007; 20: 275-281.
3. CURRY CJ, LAMMER EJ, NELSON V, SHAW GM. Schizencephaly: terogenous etiologies in a population of 4 million California births. *Am J Med Genet.* 2005; 137A: 181-189.
4. MCKUSICK VA. Schizencephaly. OMIM. Disponible en: <http://www.ncbi.nlm.nih.gov>.
5. GRANATA T, FRERI E, CACCIA C, SETOLA V, TARONI F, BATTAGLIA G. Schizencephaly: Clinical spectrum, epilepsy and pathogenesis. *J Child Neurol.* 2005; 20: 313-318.
6. TOMAS-VILA M, GARCÍA-TAMARIT P, GARCÍA-COLINO A, TORREGROSA-PASCUAL P, MARTÍNEZ-SALINAS P. Esquizencefalia acompañada de parencefalia en una niña con infección congénita por citomegalovirus. *Rev Neurol.* 2000; 31: 952-955.

-
7. **PASCUAL-CASTROVIEJO I, VIAÑO J, ROCHE C ET AL.** Valor de la imagen en el diagnóstico de los trastornos de la migración neuronal. *Rev Neurol.* 1998; 27: 246-258.
8. **LOPES CF, CENDES F, PIOVESANA AMSG, ET AL.** Epileptic features of patients with unilateral and bilateral schizencephaly. *J Child Neurol.* 2006; 21: 757-760.
9. **MONTENEGRO MA, CENDES F, LOPES-CENDES I, GUERREIRO CAM, GUERREIRO MM.** The clinical spectrum of malformations of cortical development. *Arq Neuropsiquiatr.* 2007; 65: 196-201.
10. **MEJÍA L, GÓMEZ J, CARRIZOSA J, CORNEJO JW.** Caracterización fenotípica de 35 niños colombianos con diagnóstico imagenológico de esquizencefalia. *Rev Neurol.* 2008; 47 : 71-76.
11. **AMINOFF MJ, EISEN A.** Somatosensory evoked potentials. Aminoff MJ, editor. *Electrodiagnosis in clinical neurology.* Philadelphia PA: Churchill Livingstone; 2005:553-576.
12. **MAUGUIÈRE F, DESMEDT JE, COURJON J.** Astereognosis and dissociated loss of frontal or parietal components of somatosensory evoked potentials in hemispheric lesions. *Brain* 1983; 106: 271-311.
13. **CELESIA GG.** Visual evoked potentials in clinical neurology. Aminoff MJ, editor. *Electrodiagnosis in clinical neurology.* Philadelphia PA: Churchill Livingstone; 2005:453-471.
14. **OKEN BS.** Endogenous event-related potentials En: Chiappa KH. *Evoked Potentials in Clinical Medicine.* Philadelphia PA: Lippincott-Raven; 1997: 529-563.
15. **MARTINEAU J, LAFFONT F, BRUNEAU N, ROUX S, LELORD G.** Event-related potentials evoked by sensory stimulation in normal, mentally retarded and autistic children. *Electroencephalogr Clin Neurophysiol* 1980; 140-153.
16. **GILMORE R.** Somatosensory evoked potentials in infants and children. Aminoff MJ, editor. *Electrodiagnosis in clinical neurology.* Philadelphia PA: Churchill Livingstone; 2005: 577-588.